

California Sea Lion(*Zalophus californianus*)의 寄生虫性肺炎

吳 昌 泳 林 昌 亨

昌慶苑動物園

서울대학교 農科大學 獸醫學科

緒 論

野生狀態에 있거나 또는 動物園等에 幽閉되어 있는 野生動物의 疾病에 대해서 近來 여러 生物科學者들이 관심을 기울이고 있다.⁽⁴⁾ 그것은 比較生物學的으로나 比較醫學的 觀點에서 새로운 知識을 얻을 수 있다는데 있을 것이다. Hubbard 및 Poulter⁽⁵⁾는 그 比較研究의 可能的 對象으로서 seal(물개, 바다표범)과 sea lion(물개, 강치)의 役割을 考論하였다. California sea lion (*Zalophus californianus*, 캘리포니아 물개)은 海棲 哺乳動物의 鰭脚目(order Pinnipedia)에 속하는 것으로 이 目에는 seal과 walrus(해마)가 包含된다.⁽⁶⁾

最近 昌慶苑 動物園에서 飼育하던 California sea lion 이 斃死하였는데 그 原因이 寄生虫性肺炎이었다. 여기에 그 病理學的 所見을 報告한다.

材料 및 方法

昌慶苑 動物園에서 飼育하던 California sea lion 斃死한지 數時間後에 病理解剖을 實施하여, 그 肉眼的 所見을 記錄하고 主要臟器를 10% formalin 液에 浸漬하였다. 아울러 本動物의 經歷 및 臨床歷을 調查記錄하였다.

固定된 各 主要臟器에서 數片씩의 組織片을 切除하여 水洗하고, alcohol系列을 通해서 脫水하여 cedar wood oil에 透明시킨후 paraffin에 包埋하였다. 그리하여 5~7 μm의 薄片을 만들어 一律적으로 hematoxyrin-eosin 染色을 施行하였다.

結 果

經歷 및 臨床症狀: 昌慶苑 動物園에서 飼育하던 本例의 California sea lion은 2歲의 암컷으로 斃死하기 6

個月前에 美國에서 導入되었다. 죽기 數日前부터 가끔 기침을 하는 것이 目擊되었고, 때때로 粘液質의 가래를 내뱉는 것을 볼 수 있었다. 그리고 採食할 때에 목이 메는것 같은 困難한 症狀를 보였다.

肉眼的의 所見: 外景所見으로 體格은 比較的 잘 發達되어 있었고 榮養狀態도 좋은 편이었다. 입과 鼻孔에서 血液이 섞인 水樣液이 흘러 나온 것을 볼 수 있었다.

解體에 있어서, 肺臟은 水腫狀態로 무거웠고, 氣管 및 氣管枝腔에는 흰 泡沫液이 들어 있었다. 肺漿膜 表面에서 뚜렷한 小葉의 硬化나 色調의 變化는 認知하지 못했으나, 그 漿膜下에 直徑 1~7 mm 程度의 灰白色 小結節이 全般的으로 散在하여 있는 것을 볼 수 있었다. 이와같은 小結節은 肺臟의 斷面에도 널리 散在하여 있었고, 특히 formalin 固定 標本에서 그것이 뚜렷하게 浮刻되어 보였다(Fig. 1).

肺臟에 附隨된 縱隔膜淋巴節은 灰色으로 堅實하였고 皮質과 髓質이 正常的으로 分別되었다.

肝臟은 赤褐色으로 被膜이 潤滑하였고, 邊緣部는 銳尖하였으며 硬度도 正常이었다. 斷面에서 膽管의 輕度의 肥厚가 認知되었다.

其他 臟器에 있어서는 뚜렷한 變化를 觀察할 수 없었다.

顯微鏡的 所見: 肺臟의 여러 肺胞腔에는 線虫이 하나 또는 몇마리씩 모인 斷面像을 나타내었다(Fig. 2). 이들 線虫은 肺組織內의 構造로 보아서 California sea lion의 肺에 寄生하는 *Parafilaroides decorus*의 成虫으로 認定되었다.⁽³⁾ 때때로 肺小葉 間織에서도 이와같은 線虫을 볼 수 있었다.

線虫의 大多數는 아무런 變性된 狀態를 보이지 않았고, 그 周邊 肺組織에 中程度의 炎症反應을 일으키고 있었다. 그 炎症性 細胞性滲出物은 淋巴球, 形質細胞, 好酸球, 好中球 및 大嗜細胞로 構成되어 있었다.

一部 氣管枝 및 細氣管枝腔에서 好酸性의 蛋白性物質과 함께 炎症細胞가 들어 있었고 가끔 線虫도 보였

다. 그리고 氣管枝粘膜炎의 基底膜에 沿해서 好酸性 硝子樣物質의 沈着을 보이는 곳이 있었다.

肺實質의 其他變化로는 肺胞壁 毛細血管의 充血, 無氣肺, 肺胞 및 肺胞壁의 水腫, 肺胞 및 小葉間織의 巢狀出血 그리고 氣管枝性 肺炎를 볼 수 있었다.

縱隔膜淋巴節은 細胞質이 豊富하였고 一次性濾胞 및 二次性濾胞가 顯著하였다. 髓索에는 細胞成分이 많았고 少數의 形質細胞와 好中球가 目擊되었다.

肝臟에 있어서 門脈部에 中程度의 淋巴浸潤과 少數의 好中球를 볼 수 있었다. 膽管上皮는 一般 哺乳動物의 그것에 비해서 肥大하고 增生되어 보였으나 炎症細胞의 浸潤은 볼 수 없었다.

肝小葉의 中心靜脈 및 洞樣血管은 若干擴張되었으나 肝細胞索은 整然하였고, 肝細胞의 細胞質은 大體로 粗疎한 密度를 나타내었다.

考 察

鰐脚動物의 肺虫으로서 California sea lion의 *Parafilaroides decorus*,⁽³⁾ sea lion의 genus *Parafilaroides*(Nematoda: Metastrongylidae) 및 *Otostrongylus*⁽¹⁾, 그리고 harbor seal의 *Ponococum decipiens*⁽⁸⁾ 등이 報告되어 있다.

한편 California sea lion의 細菌性 呼吸器疾患으로서 beta hemolytic streptococci에 의한 氣管枝性肺炎⁽²⁾과 *Pasteurella multocida*의 感染이 알려져 있다.⁽⁷⁾

本例는 病理學的 所見으로 보아서 그 斃死原因이 寄生虫性肺炎으로 지목되고, 이 肺虫은 肺組織內에서의 組織學的 所見이 Fleischman 및 Squire⁽³⁾의 報告例와 一致하는 *Parafilaroides decorus*의 成虫으로 認定된다.

野生 California sea lion의 肺臟에 寄生하는 genus *Parafilaroides*는 Dougherty⁽¹⁾에 의해서 制定되었으나 그 生活環과 感染頻度는 不明하다.

Dougherty 및 Herman⁽¹⁾은 人爲的으로 飼育되는 California sea lion 25頭中에서 3頭가 *P. decorus*의 感染을 보였다고 하였다. 그리고 Fleischman 및 Squire⁽³⁾는 美國 Baltimore 動物園에서 蒐集한 California sea lion 6頭의 病理解剖例에서 5頭가 *P. decorus*의 感染을 보였다고 하였고 그 一次的 斃死原因이 되었다고 報告하였다. 이와같은 感染의 差는 이들이 處한 環境의 中間宿主와 關係되는 것 같다.

本例의 것은 美國에서 導入되었을 當時에 이미 肺虫에 感染되었던 것으로 보여지며, 環境의 變化로 그 症勢가 惡化되었던 것으로 思料된다.

寄生虫性肺炎에 있어서, 寄生虫이 細胞性 및 體液性 免疫反應을 일으킴으로써 過敏症에 의한 甚한 局所性 炎症反應이 일어난다는 것이 잘 알려져 있다.^(6,10) 本例에 있어서 氣管枝粘膜炎에 好酸性 硝子樣物質의 沈着을 보였던 것은, 氣管枝喘息의 組織變化에서 볼 수 있는 硝子樣基底膜狀 構造와 恰似한 것으로, 多分히 過敏症의 어떤 程度를 示唆하는 것으로 보여진다.

摘 要

California sea lion(*Zalophus californianus*)에 있어서 *Parafilaroides decorus*에 感染된 寄生虫性肺炎을 記述하였다. 病理學的으로, 肺臟의 漿膜下部 및 斷面組織에 直徑 1~7 mm 程度의 灰白色 小結節이 全般的으로 散在하였다. 이들 小結節은 肺胞 및 細氣管枝에 寄生虫이 모여서 이룬 病變으로 多様な 炎症反應을 유발하고 있었다.

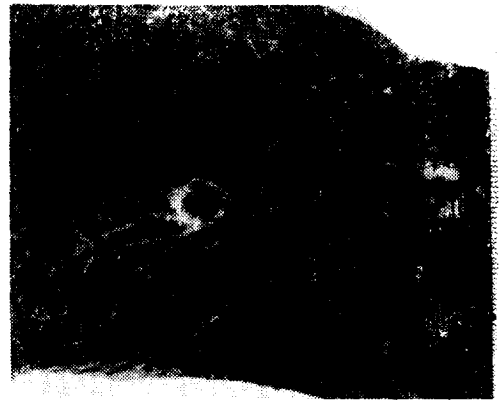


Fig. 1. Cut surface of formalin-fixed lung. Multiple nodules are seen throughout the lung parenchyma.

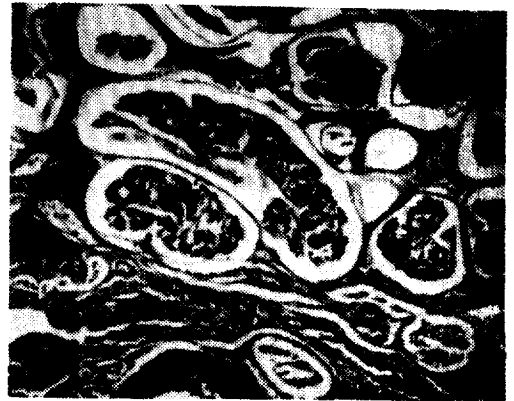

Fig. 2. *Parafilaroides decorus* in the alveolar spaces with inflammatory reaction. H&E. $\times 100$.

参 考 文 献

1. Dougherty, E.C. and Herman, C.M.: New species of the genus *Parafilaroides* from sea lions, with a list of the lungworms of the pinnipedia. Proc. Helm. Soc. Washington, 1947. 14 : 77.
2. Fiennes, R.N.: Report of the society's pathologist for the year 1962. Proc. Zool. Soc., Lond., 1964. 143 : 53.
3. Fleischman, R.W. and Squire, R.A.: Verminous pneumonia in the California sea lion (*Zalophus californianus*). Path. Vet., 1970. 7 : 89.
4. Freeman, A.: Wildlife disease-A growing speciality. J. Am. Vet. Med. Ass., 1969. 149 : 956.
5. Hubbard, R.C. and Poulter, T.C.: Seals and sea lions as models for studies in comparative biology. Lab. Anim. Care, 1968. 18 : 288.
6. Jubb, K.V.P. and Kennedy, P.C.: Pathology of domestic animals. 2nd Ed., Vol.1. Academic Press, New York, 1970.
7. Keyes, M.D., Crews, F.W. and Ross, A.J.: *Pasteurella multocida* isolated from a California sea lion (*Zalophus californianus*). J. Am. Vet. Med. Ass., 1968. 153 : 803.
8. Ridgway, S.H.: Medical care of marine mammals. J. Am. Vet. Med. Ass., 1965. 147 : 1077.
9. Scheffer, V.B. and Rice, D.W.: A list of the marine mammals of the world. U.S. Fish Wildl. Serv., Spec. Sci. Rep. Fish., 1963. 431 : 12.
10. Urquhart, G.M., Jarrett, W.F.H. and Mulligan, W.: Helminth immunity. In Advances in Veterinary Science. Vol. 7. Academic Press, New York, 1962.

Verminous Pneumonia in a California Sea Lion (*Zalophus californianus*)

Chang Young Oh, D.V.M.

Zoological Garden, Chang Gyeong Won

Chang Hyeong Lim, D.V.M., Ph.D.

Department of Veterinary Medicine, College of Agriculture, Seoul National University

Abstract

Verminous pneumonia due to *Parafilaroides decorus* infection is described in a California sea lion (*Zalophus californianus*). Multiple nodules measuring 1~7 mm in diameter occurred throughout the lung. Histologically, lung worms were located in the bronchiolar lumens and alveolar spaces in which numerous inflammatory reactions were induced.