

五肢 송아지 臀部에 부착된 過剩後肢와 過剩尾를 가진 二臀體

金鍾涉 · 安東元* · 鄭順熙**

慶尙大學校 獸醫科大學 · 慶南家畜衛生試驗所* · 晉州看護保健專門大學**
(1990. 8. 17 접수)

A five-legged calf-dipygus with an extra hindleg and an extra tail at the pelvic region

Chong-sup Kim, Dong-won Ahn*, Soon-hee Jung**
College of Veterinary Medicine, Gyeongsang National University
Kyeongsangnam Do Veterinary Service Laboratory*
Chinju Nursing and Health Technical College**

(Recived Aug 17, 1990)

Abstract: A female Holstein calf with five legs and two tails was examined macroscopically and radiographically. The external feature included two normal forelimbs, two normal hindlimbs, a normal tail and each of underdeveloped extra hindlimb and tail, which was attached to the pelvic region. The extra hindlimb consisted of an underdeveloped femur, crural meromelia, duplicated calcaneous, partially duplicated metatarsal bone, three rows of digits with hoofs. This extra hindlimb was connected to an extra os coxa. The cervical and thoracic vertebrae were fused partially. The lumbar, sacral and coccygeal vertebrae were duplicated.

This calf is a dipygus associated with pygopagus parasiticus.

Key words: calf, congenital anomaly, dipygus, pygopagus parasiticus.

緒 論

소에서 對稱性 雙胎兒의 多肢症은 부착정도에 따라 6肢¹⁻⁵ 혹은 8肢⁶⁻¹²를 가지는 것이 있고, 異所性多肢症 (heterotopic polymelia)은 1개 혹은 2개의 過剩肢를 가지는 것으로 신체의 여러 부위에 부착되는데 Leibold et al¹³은 背肢體(notomelia), 臀肢體(pygomelia), 頭部有肢畸形(cephalomelia), 흉부에 다리가 부착되어 있는 畸形(thoracomelia)으로 구분하였다. Hiraga et al⁴은 7本足 송아지에 대하여 報告한바 있고, Ueshima 와 Uehara¹⁵는 소의 尺骨性 二肢症에 대하여, 平賀等¹⁶은 소의 先天性畸形에 대하여, 徐等¹⁷은 韓牛에서 奇生性偽肢에 대하여 報告하였다.

著者들은 五肢와 二尾의 畸形송아지를 관찰하여 그 結果를 報告하는 바이다.

材料 및 方法

5세된 Holstein種 암소가 初産은 정상 송아지를 분만하였고, 인공수정으로 임신된 二産에서 五肢와 二尾의 畸形 암송아지를 분만하였는데 死産이었다. 송아지의 체중은 36 kg이었다. 육안해부학적으로 解體하였고, X-ray 사진촬영으로 관찰하였으며 각 椎骨과 四肢骨은 골격 표본을 제작하여 관찰하였다.

結 果

外部의 특징은 5肢와 2尾 즉 2개의 正常前肢와 2개의 正常後肢 그리고 異常的으로 덜 발육된 1개의 後肢와 1개의 꼬리를 더 가지고 있었다(Fig 1, 2).

정상후지는 좌·우 각각 67 cm였고 기생후지는 54 cm였으며, 정상꼬리는 44 cm, 기생꼬리는 32 cm였

다. 흉추부위가 구부러져 있었으나, 다른 신체부위는 거의 정상 외관을 하고 있었다(Fig 1). 여분의 後肢와 여분의 꼬리가 좌측 臀部에 부착되어 있었는데 여분의 꼬리부착부에는 肛門과 外陰部가 없었다. 頸椎는 제 3 頸椎와 제 4 頸椎가 융합되어 있었고, 胸椎는 제 1~4 胸椎가 정상이었으며, 그 이후는 모양과 수효가 非正常이었으며 추체들이 융합되어 있었으며 胸椎는 外側으로 굽어져 있었다(Fig 3). 腰椎와 薦椎 그리고 尾椎는 重複 되어 있었고(Fig 3), 몇개의 肋骨片이 융합된 肋骨樣 뼈가 있었다(Fig 3).

정상의 左·右側 관골의에 左側에 기생한 1개의 관골양골은 관골구가 있어 모두 3개의 高關節을 형성하고 있었다.

여분의 後肢는 下腿骨이 결손된 下腿缺損畸形 이었다(Fig 4). 족근골은 덜 발달되어 있었고 腫骨이 증복되어 있었다(Fig 4). 中足骨樣骨은 背縱溝(dorsal longitudinal groove)가 2개 있었고, 3개의 굽을 가진 肢骨들은 3개의 肢烈을 이루고 있었다(Fig 1, 2, 4, 5).

考 察

결합쌍태아에 대해서는 대부분 가족에서는 種別로 報告되어 왔다.¹⁸⁻²⁴ 즉 Arthur¹⁸와 Arthur et al¹⁹ 등은 말에서는 아주 드물게, 개와 고양이에서는 이따금씩, 소와 돼지, 양에서는 드물게 일어난다고 하였다. Dennis²⁰는 胚子의 증복이 畸形 새끼羊 401에 중 4.7% 나 된다고 하였으며, Dennis와 Leipold²¹는 양에서 先天性畸形 형성은 전출산의 0.2~2.0%이고 결합쌍태아는 0.008~0.01% 빈도로 일어난다고 하였다. Ketter와 Neiboda²²는 소에서 결합 쌍태아가 출생의 0.001% 비율을 능가한다고 하였고, Johansson과 Venge²³, Arthur¹⁸, Roberts²⁴ 등은 가족중에서 소가 가장 빈도가 높다고 하였다.

二臀體(dipygus)는 Lepord et al¹³이 송아지 기형쌍태 28두 중 단 1에 었다고 보고하였고, Dammrich²⁵는 송아지에서 二臀體는 드문 畸形이라고 하였다.

따라서 소에서 二臀體에 관련된 報告는 몇몇 報告가 있을 따름이다.^{5,9,25,26} 이들 중 오직 Leipold et al⁵이 다음과 같이 한 마리의 암송아지에 대하여 자세히 해부학적으로 기술하였다. 송아지는 6지를 가졌는데 6지 중 4지는 정상지였고, 나머지 2지는 副後肢(accessory hindlegs)로 정상 골반에 부착되어 있었다고 하였다. Abt et al²⁷은 골반부에 부착된 1개의 여분의 肢(unpaired extra limb)를 가진 송아지에 대해서 報告한 바 있는데, 이 경우 다리의 근위쪽에 발육부전의 관골양골(rudimentary coxae-like bone)의 출현으로 奇

生性二臀體라 불렀다. Hiraga et al¹⁴는 체중 48 kg인 Holstein Friesian 숫송아지인 7본족 송아지 臀部에 부착된 前肢를 가진 二臀體에 대한 報告에서, 寄生性臀肢體(pygopagus parasiticus)와 결합된 二臀體(dipygus)로 소에서는 처음 있는 일이라고 하였다. Leipold와 Dennes⁵는 체중 19.1 kg Aberdeen Angus 송아지에서 二頭體(dicephalus), 裂足體(dipus), 二腕體(dibrachius)에 대하여, 체중 33.6 kg인 Holstein Friesian 송아지에서 二頭體, 四足畸形(tetrapus), 三腕畸形(tribrachus)에 대하여 報告하였고, Wacker와 Glaser²⁸도 더티가 두개, 3개의 前肢와 4개의 後肢를 가진 이두체, 삼완기형, 사족기형에 대하여 報告한 바 있다.

본 材料는 5본족의 송아지 臀部에 부착된 片狀後肢를 1개 더 가진 기생성 臀肢體와 결합된 二臀體이며, 寄生性尾를 1개 더 가진 二尾體이다. 片狀後肢의 대퇴골양골은 여분의 관골양골에 關節하고 있었으며 여분의 後肢에서 하퇴골 형성이 없었고, 결합조직으로 되어 있었다. Noden과 Lahunta²⁹는 下腿骨이 缺損된 畸形(crural meromelia)에 대하여 언급한 바 있는데 본 材料의 여분의 후지는 下腿缺損畸形이었고, 重複된 발육부전의 腫骨을 가지고 있었으며, 中足骨은 背縱溝가 2개 있었다. 肢端은 3개의 굽을 가진 肢骨들로 구성되어 있었으며, 3개의 肢烈을 이루고 있었다.

관골양골, 대퇴골양골, 腫骨樣骨, 中足骨樣骨 등을 고려할 때 여분의 肢는 後肢로 간주된다.

頸椎는 제 3과 제 4경추가 융합되어 있었고, 胸椎는 제 1~4 胸椎는 정상이었으나 그 이후는 모양과 수효가 非正常이었으며, 腰椎와 薦椎 그리고 尾椎는 증복되었으며 肋骨片이 융합된 畸形骨이 있었다.

Evans와 Sack³⁰은 소에 있어서 임신 23일에 신경관이 단혀지고, 임신 24일에 전지뢰(forelimb bud)가 발생한다고 하였는데 후지뢰도 비슷한 시기에 발생된다고 하였다. Hiraga et al¹⁴은 소의 이두체 기형이 胎子初期에 처추가 頸椎에서 尾椎로 분화되는 시기를 전후하여 몇개의 肋骨를 가진 또 다른 흉추의 추근原基가 정상체의 후위에서 발달하여 생길 수도 있고, 정상인 두 전지뢰와 동시에 이들 原基들의 원위에서 발생할 것이라고 하였다.

結 論

5肢와 2尾를 가진 Holstein 암송아지를 X-ray 촬영과 육안해부학적으로 관찰하여 다음과 같은 결과를 얻었다.

1. 외관은 2개의 정상전지와 2개의 정상후지 그리고 정상 꼬리 이외에 좌측둔부에 여분의 후지와 꼬리를 I

개 더 가지고 있었다. 여분의 후지는 관골양골에 관절하고 있었는데, 대퇴골양골, 중복된 종골, 부분적으로 중복된 中足骨, 3개의 굽을 가진 3개의 지골들로 구성되어 있었고 하퇴골 형성은 없었다. 이 송아지는 둔부에 부착된 과잉 후지를 1개 더 가진 기생성 臀肢體와 결합된 二臀體이며, 寄生性尾물 1개 더 가진 二尾體였다.

2. 경추와 흉추는 부분적 유합이 있었고, 흉추는 모양과 수효가 이상이 있었고, 추체의 유합이 있었으며, 외측으로 굽어져 있었다.

3. 腰椎, 薦椎, 尾椎는 重複이었다.

Abbreviation in figures

EL	: Extra hindleg
FT	: Duplicated calcaneus
ET	: Extra tail
FE	: Femure-like bone
RL	: Rib-like bone
CO	: Os coxa-like bone
DMT	: Incompletely duplicated metatarsal bone
MC	: Normal metacarpal bones
TRD	: Three rows of digitis
TT	: Normal metatarsal bones

Legends for figures

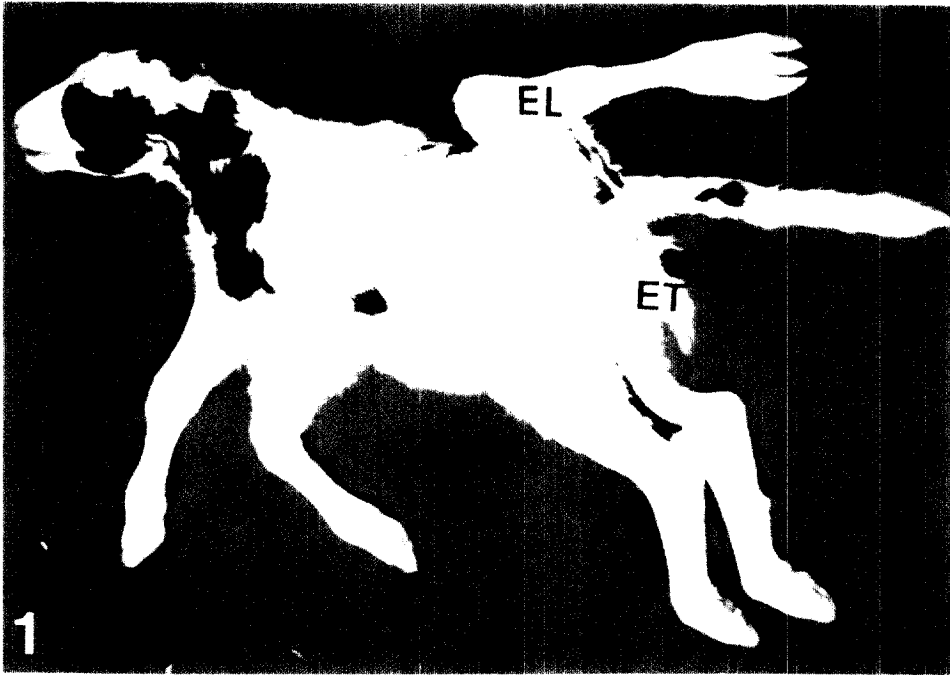
Fig 1. Five-legged calf-Dipygus with an extra hindleg and an extra tail at pelvic region.

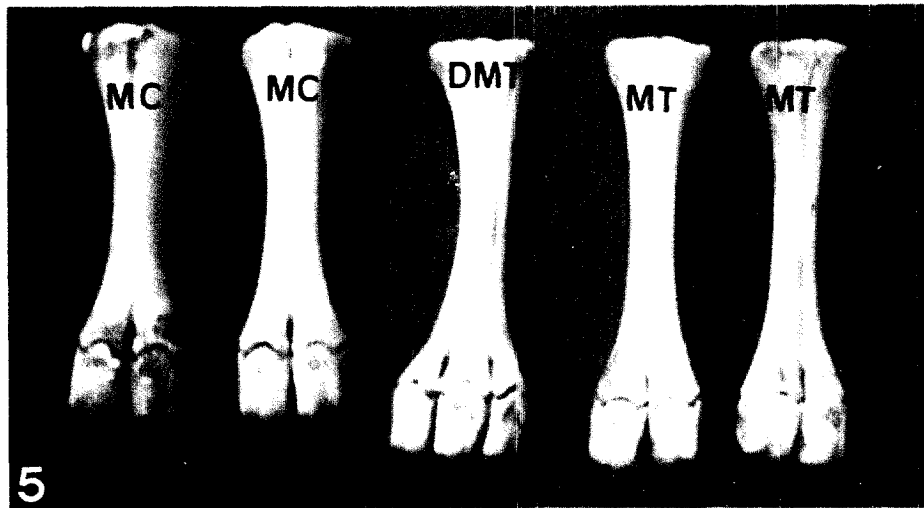
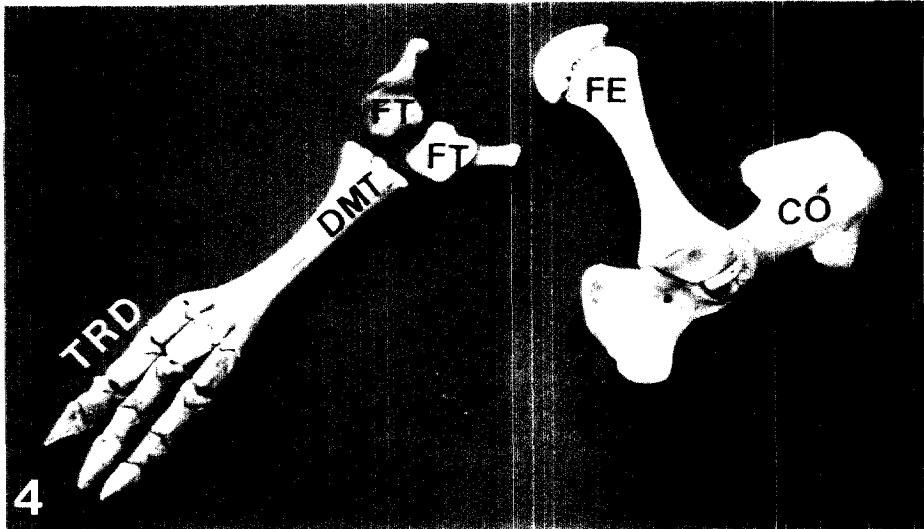
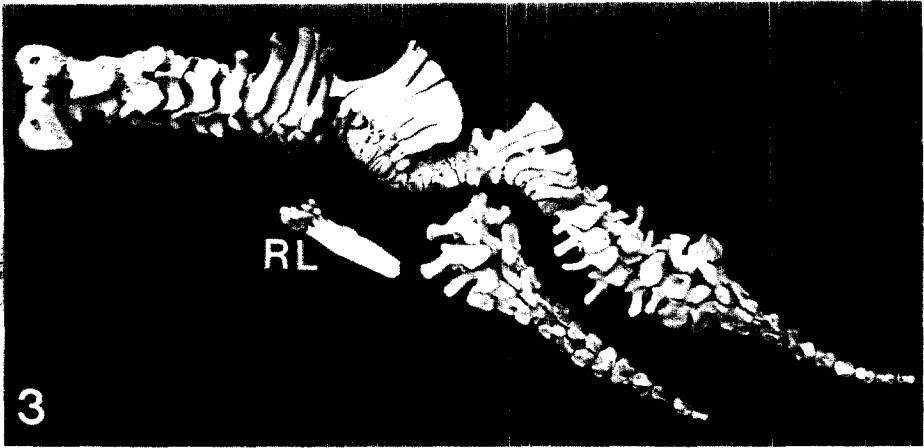
Fig 2. Caudal part in figure 1.

Fig 3. Vertebrae and rib-like bone.

Fig 4. Extra hindleg bones.

Fig 5. Metacarpal and metatarsal bones.





参 考 文 献

1. Bhattacharya MM. Six-legged monster in calf. *Ind Vet J* 1964;41:739.
2. Hirsch J, Okyere K, Sobiraj A. Ein Fall von Simmesischen Zwillingen beim Rind. *Berl Muench Tieraerzil Wochenschr* 1982;95:478~480.
3. Hughes HV. A case of duplicitas in a calf. *Vet J* 1946;102:227~234.
4. Johansson I, Venge O. Studies on the value of various morphological character for the diagnosis of monozygocity of cattle twins. *Z Tierzuechtnmsbiol* 1951;59:389~429.
5. Leipold HW, Dennis SM. Dicephalus in two calves. *Am J Vet Res* 1972;33(2):421~423.
6. Abe M, Hiraga T, Iwasa K, et al. A case of bovine thoracopagus. *J Coll Dairying* 1978;7:331~336.
7. Dransfield JW, Pinsent PJN. A case of cephalothoracopagus monosymmetros in the bovine species from the clinical and anatomical aspects. *Br vet J* 1956;112:300~304, 416~423.
8. Dunn DG, Moreland RE. Conjoined twins in a bovine fetus. *Vet Med Small Anim Clin* 1983;78:1441~1444.
9. Hoch RJ. Bovine monstrosity. *Nonth Am Vet* 1956;37:854.
10. Hofmann W. A bovine double monster omphalopagus. *Vet Med Rev* 1969;40:308~312.
11. Krueger EW. Bovine dystocin due to sianese twins. *J Am Vet Med Assoc* 1954;124:107.
12. Petersen RJ, de Boom HPA. Siamese twins (thoracopagus). *J S Afr Vet Med Assoc* 1970;41:69~70.
13. Leipold HW, Huston K, Dennis SM. Bovine congenital defect. *Adv Vet Sci Comp Med* 1983;27:197~271.
14. Hiraga T, Abe M, Iwasa K, et al. Seven-legged calf-Dipygus with an extra foreleg at the pelvic region. *Jpn J Vet Sci* 1989;51(5):1011~1015.
15. Ueshima T, Uehara M. Ulnar dimelia in a calf. *Jpn J Vet Sci* 1981;43:351~357.
16. 平賀武夫, 阿部光雄, 岩佐憲二等. 過去 11年間 北海道で 観察 されたウシの 先天異常 に関する 形態學的 研究. 酪農學園大學紀要. 第 2 卷 1 號. 自然科學編. 1987;257~268.
17. 徐斗錫, 朴振烈, 權南石. 韓牛에 發生한 奇形性偽肢의 一例. 大韓獸醫師會誌. 1979;15(5):259~260.
18. Arthur GH. Conjoined twins-The veterinary aspect. *Vet Rec* 1956;68:389~393.
19. Arthur GH, De Noakes, Pearson H. *Veterinary Reproduction and Obsterics (theriogenology)* 1982;5th ed. Balliere Tindall London.
20. Dennis SM. Embryonic duplications in sheep. *Aust Vet J* 1975;51:83~87.
21. Dennis SM, Leipold HW. Ovine congenital defects. *Vet Bull* 1960;49(4):233~239.
22. Ketter K, Neiboda T. Untersuchungen and doppelmonstren des rinde in sarine der zwillingsforschung. *Zeit fur Zuchtung Reihe B* 1937;37:245~293.
23. Johansson L, Venge O. Studies on the value of various morphological characters for the diagnosis of monozygocity of cattle twins. *Zeit Tierzucht Zuchtungsbiol* 1951;59:389~424.
24. Roberts SJ. *Veterinary obstetrics genital diseases(theriognolog)*, 2nd ed, Edwards Brothers. Ann Arbor 1971.
25. Dämmrich K. Entwicklungsstorugen des Skeletts. *In Handvuch der Speziellen Pathologischen Anatomie der Haustiere*. 3rd ed, Breen: Paul Parey 1985;482~642.
26. Bhattachary MM. Six-legged monster in a calf. *Ind Vet J* 1964;41:739.
27. Abt DA, Droshaw JE Jr, Hare WCD. Monocephalus dipygus parasiticus, other anomalies in a calf. *J Am Vet Med Assoc* 1962;141:1068~1072.
28. Wacker R, Glaser H. Dicephale. Doppelmißbildung beim Rind: Dicephalus tribrachus tetrapus. *Tieraerzil Umsch* 1988;43:248~252.
29. Noden DW, De Lahunta A. *The embryology of domestic animals*. 1st ed, Baltimore, London: Williams, Wilkins, 1985:196~210.
30. Evans DP, Sack WO. Prenatal development of domestic and laboratory mammals: Growth curves external features and selected regerences. *Anat Histol Embryol* 1973;2:14~45.