

오리의 *Pasteurella anatispestifer* 감염증 발생

최 정 옥·김 경 년
전남대학교 수의과대학
(1992년 9월 29일 접수)

Pasteurella anatispestifer infection in ducklings in Korea

Chung-ok Choi, Gyoung-nyoun Kim
College of Veterinary Medicine, Chonnam National University
(Received Sep 29, 1992)

Abstract : This study was conducted to investigate the cause of a new duck disease occurred in southern part of Korea. A meat type duck farm located in Kangjin, Chonnam Province had experienced outbreaks of septicemic disease at around 20 days of age in nearly every batch of ducklings from early spring to early summer in 1989. Main symptoms of the birds were eye and nasal discharge, depression, inappetence, diarrhea and nervous signs such as tremor and ataxia. Some birds died suddenly without any signs. Mortality reached from 20% to 80% in severe cases. The autopsy findings of the affected ducklings revealed consistantly severe airsacculitis, fibropericarditis, perihepatitis and occasionally enteritis and distended ureter with urate deposit.

A rod shaped gram-negative bacterium was isolated purely from brain and liver of the diseased ducks by culturing the specimens on blood agar for 48 hours in candle jar. The isolate neither produced hemolysis nor grew on MacConKey Agar. It formed colony relatively slowly being recognizable at least 36 hours after culturing, reaching colony size of about 1mm in diameter at 48 hours culture. The colony looked iridescent under oblique light and had muddy odor. The isolate did not ferment carbohydrates tested but produced gelatinase, hippuricase and oxidase which were considered as characteristics of *P. anatispestifer*.

The isolate induced similar signs and lesions when infected experimentally into ducks of 3 to 38 days age via intraperitoneum or intratrachea. However it did not produce any clinical signs wen inoculated via intranasal route. It produced only mild signs in chicken just injected with a very large dose. The bacteria did not produce any signas or lesions in mice. It was concluded through biochemical and physiological tests and animal inoculation tests that the new disease was caused by *P. anatispestifer*.

Key words : new duck disease, septicemic disease, perihepatitis, pericarditis, *P. anatispestifer*, ducklings.

서 론

*Pasteurella anatispestifer*는 오리, 칠면조, 백조, 꿩 등 조류에 급성패혈증 또는 장막염을 일으키는 원인체로서^{1~8} 1932년 미국의 Hendrickson과 Hilbert⁴가 오리의 "New duck disease"라는 이름으로 최초 보고한 이래 잉글랜

드, 캐나다, 네덜란드, 소련, 호주, 일본 등 세계적으로 그 발생 및 피해가 보고 되었다.⁹

본 균은 최초로 분리한 이들이 Pfeifferella anatispestifer라 명명⁴하였으나 Bruner와 fabricant는 그 성상이 여러 Gram음성 세균들 중 Pasteurella와 가장 유사하기 때

문에 *P. anatipestifer*로 할 것을 제창하였다.⁹ 그뒤 Breed 등이 이 균을 Bergy의 manual에서 *Pasteurella*속에 넣으므로서 오랫동안 *P. anatipestifer*로 명명되어 왔다.⁹ 그러나 최근 Bangun 등^{10,11}은 본 균의 염기 조성과 DNA-DNA hybridization 시험결과 *Pasteurella* spp와는 다른 새로운 속군으로 명명되어야 한다고 제안하고 있어 그 분류학적 위치가 아직 명확하지 않다.

본 균은 Gram음성의 비운동성이고 아포를 형성하지 않는 단간상 또는 사상인점, 양단 염색성, 혈액한천배지에서 용혈성이 없으며 MacConkey 한천배지에서 증식하지 않는 점, 사광하에서 형광을 발하는 집락형성 등의 성상이^{6,9,12} *P. multocida*와 유사하지만 거의 모든 탄수화물을 분해하지 않는 점이 크게 다를 뿐 아니라 혈청학적으로 관련이 없다.

*P. anatipestifer*는 chocolate agar와 tryptic soy agar에서 잘 증식하며 candle jar내에서 37°C에 배양하면 그 증식이 최고에 달하고 CO₂를 공급해주면 증식이 더욱 향상된다. 24시간 배양하면 직경이 1~1.5mm의 용기한 원형의 회백색 집락을 형성하며 더 오래 배양하면 점조성을 띤다. Gelatinase, Catalase, Cytochrome oxidase, Hippuricase 및 Arginase 등의 효소를 생산하나 H₂S나 Indol은 생산하지 않는다.^{6,9}

*P. anatipestifer*가 오리나 칠면조, 기타 조류에 어떠한 경로로 전파되는지 확실히 밝혀져 있지 않으나 감염조류의 배설물에 균이 존재하여 피부의 상처나 호흡기를 통해 감염되는 것으로 생각된다. 실험적으로 정맥내, 발바닥, 피하, 복강내로 접종하면 심한 임상증상과 높은 폐사를 보이지만 비강이나 경부로 접종하면 별 증상이 없이 내과 한다고 보고되어 있다.⁹ 조류에서는 오리, 꿩, 칠면조가 감수성이 높으며 닭, 거위, 비둘기, 토끼, Mouse 등은 인공감염시켜도 증상이 없이 내과하는 것으로 보고되어 있다.⁹

임상증상은 안루, 비루를 동반하는 호흡기 증상과 운동실조, 진전, 혼수 등의 신경증상, 심한 설사 등의 소화기 증상을 보인다.^{2,4,8,13} 임상증상이 없거나 또는 약하게 내과하는 경우에도 증체율이 현저하게 저하하여 경제적 피해를 준다.

주 병변은 섬유소성 삼출물이 장막면 특히 심외막이나 간표면에 축적되어 간포막염, 심외막염을 일으킨다.^{5,6,8,9} 균주의 혈청형과 병원성이 다양하기 때문에 임상증상과 병변 상태는 균주의 혈청형이나 독력에 따라 다르다.⁹

국내에서의 발생보고는 현재까지 이루어져 있지 않으며 본 연구에서는 강진 지방의 한 육용오리농장에서 20일령 전후에 안루, 비루를 보이고 식욕저하, 의기소침

의 임상증상을 보이다가 갑자기 폐사하는 질병이 발생하여 병든 오리를 수집, 병리조직학적 조사와 원인체 분리 및 감염시험을 실시한 결과 *P. anatipestifer* 감염증으로 인정되어 그 성적을 보고한다.

재료 및 방법

오리 :

1) **가검오리** : 자연감염된 병오리는 6,000수 규모의 육용오리 사육농장에서 임상증상을 보이거나 폐사한 약 20일령의 육용오리를 2회에 걸쳐 12수를 수집하여 병리학적인 조사와 원인체 분리에 사용하였다.

2) **시험오리** : 유사한 질병이 발생한 적이 없는 오리농장에서 유래한 오리알에서 부화한 육용오리 1일령을 구입하여 분리세균을 접종할 때까지 격리사육하면서 시험오리로 공시하였다.

닭 : 시중에서 구입한 1일령의 건강한 갈색 산란계, 병아리 15수를 15일령까지 사육한 후 공시하였다.

흰쥐 : 평균 30g의 360일령 Balb/C 흰쥐를 분리균의 감염시험에 공시하였다.

닭과 오리의 사육 : 시멘트 바닥면으로 되어있는 4×5m 크기의 8개 방으로 구성된 목조건물 사육사에서 사육하였다. 오리와 닭을 각각 분리 수용하여 물과 사료를 무제한 급여하였으며 매일 분변을 제거하고 사육사 바닥을 수세하였다. 관리자외에는 출입을 금하였으며 매일 오리와 닭의 건강상태를 확인하였다.

육안 및 병리조직학적 검사 : 증상발현 및 폐사한 자연감염오리와 인공감염오리를 부검하여 각 장기의 병변을 관찰하였으며 그 중 병변을 나타냈던 장기를 채취하여 10% 중성포르말린에 고정하고 파라핀에 포매한 후 박절편하여 hematoxylin-eosin(H-E) 염색을 하였다.

원인균의 분리 및 배양 : 자연감염되어 임상증상을 보였거나 폐사한 오리를 부검하면서 뇌, 간, 심장, 폐로부터 무균적인 방법으로 병변부위를 백금으로 취하여, 5% 면양혈액 한천배지에 심었으며, Candle jar에서 37°C에 72시간 배양하여 원인균 분리를 시도하였다.

각 장기에서 분리된 균을 Gram염색하여 염색상을 보였으며 이중 뇌에서 분리된 균을 Tryptic soy agar(TSA : Difco), MacConkey agar(Difco), Tryptic soy broth(TSB : Difco)에 심어 증식성 및 집락형을 검사하였다.

인공감염 후 폐사한 오리에서 원인균의 재분리는 병변을 나타냈던 각 장기로부터 TSA에 심어 실시하였다.

분리균의 생물학적 특성 검사 : 분리균의 생물학적 특성검사는 뇌에서 분리한 균(89~49)으로 행하였으며 시험은 Jean. F. MacFaddin¹⁴과 Bailey와 Scott¹⁵의 방법에

준하여 실시하였다.

분리균의 항생제 감수성 검사 : TSA에서 증식한 분리균의 집락을 백금으로 취하여 1ml의 phosphate buffered saline(PBS)에 부유시켜 TSA에 0.1ml의 양을 고루 편 다음 Cephalothin의 6가지 항생제 disc를 놓고 37℃에서 48시간 배양하였다. 분리균의 항생제에 대한 감수성의 정도는 증식이 억제된 직경의 크기를 측정하여 판정하였다.

인공감염 시험 : Table 3에 나타난 바와 같이 TSB에서 증식시킨 뇌 유래 분리균(89~49)을 육용오리에는 3일령과 38일령에 비강내로, 19일령에는 기관 및 복강내로, 27일령과 38일령은 복강내로 각각 5수씩 접종하였다.

닭에서는 15일령에 복강내로 5.6×10^4 CFU/ml와 5.6×10^8 CFU/ml인 분리균 0.2ml씩을 각각 5수에 접종하고 나머지 5수는 접종하지 않은 대조군으로 하였다.

원쥐에서는 복강내로 1.0×10^7 CFU/ml의 균액을 0.2ml씩 접종하였다. 접종 후 1주일간 증상발현 및 폐사를 확인하였으며 폐사한 오리는 부검하여 육안적 소견과 각 장기의 조직학적 소견을 관찰하고 균분리를 시도하였다.

결 과

자연감염 오리의 임상증상, 부검소견 및 병리조직학적 소견 : 자연감염 오리는 생후 20일을 전후하여 식욕 저하와 비루, 안루, 백색 또는 녹색의 심한 설사 및 사경, 진전 등의 임상증상을 보이면서 약 1~2주 경과하다 폐사하였으며 폐사율은 20~80%로 매우 높았다.

임상증상을 보였거나 폐사한 오리는 섬유소성 심외막염, 섬유소성 간포막염, 치즈양 물질이 침착된 기낭염, 기관점막의 충출혈, 폐의 충출혈, 비장의 괴사반점, 신장의 요산침착 및 종대 등의 부검소견을 보였다(Fig 1). 병변을 보였던 심장, 간, 뇌, 폐, 기관 및 비장의 병리조직학적 소견은 다음과 같다.

심장 : 심낭에 삼출액이 저류하고 심외막에 섬유소성 막이 형성되었으며 심막하 심근에 위호산구 및 임파구가 침윤되었다(Fig 2).

간 : 실질 조직의 심한 충혈과 지방변성 및 피막에 섬유소성 막을 형성하였으며 문맥주위에 위호산구의 침윤을 보였다(Fig 3).

뇌 : 수막내 혈관이 충혈 및 혈관내피 세포의 비후, 뇌실질 세포의 충혈과 내피세포의 종창, 수막하의 임파구, 위호산구의 침윤 등 염증성 소견을 보였다(Fig 4).

폐 : 폐 소엽과 소엽간 결합조직의 심한 충혈 및 위호

산구의 침윤을 보였으며 폐포내 염증성 삼출물이 저류되었다(Fig 5).

기관 : 점막하 부종 및 충혈의 소견을 보였다.

비장 : 실질 조직의 충혈 및 백수 세망세포의 활성화 위호산구 및 임파구의 침윤 소견을 보였다.

균분리와 분리균의 배양성상 및 염색상 : 자연감염 오리의 뇌, 간, 심장에서는 용혈을 일으키지 않고 점조성을 띄며 용기한 연한 회색의 집락을 형성하는 균을 분리할 수 있었으며 이 균은 Gram음성의 단상균 또는 사상이었다. 폐에서 분리된 균은 4가지였으며 이들 균은 연한 노란색의 집락을 형성한 Gram음성의 간상균, 투명한 집락을 형성하며 용혈을 일으킨 Gram음성의 간구균, 노란색의 집락을 형성한 Gram양성의 구균 및 뇌, 간, 심장에서 분리된 균과 동일한 집락형, Gram염색상을 나타낸 균 등이었다. 이들 분리균 중 뇌에서 분리한 균의 TSA에서 증식성은 24시간 배양하였을 때 0.1mm 정도의 작은 집락을 형성하였고, 48~72시간까지 배양하였을 때 집락크기가 1~1.5mm로 그 증식이 증가하였다. 이와같이 형성된 집락은 사광하에서 보았을 때

Table 1. Biological properties of the isolate(89~49)

Tests	Results
Gram stain	negative short rod or filamentous
Motility	-
Growth on MacConkey	-
Indole production	-
H ₂ S and gas production	-
Gelatinase	+
Hippuricase	+
Cytochrome oxidase	+
TSIA	Alk(mild)/no changes
Carbohydrate fermentation	-
(lactose, dulcitol, xylose, raffinose, salicin, rhamnose, maltose, melibiose, mannitol, trehalose, sucrose, mannose, gallactose, glucose, arabinose, inositol)	

Table 2. Antibiotics susceptibility of the isolate(89~49)

Antibiotics	Susceptibility*
Cephalothin(30mcg)	+++
Carbeneciline(100mcg)	+++
Enrofloxacin(5mcg)	+++
Sulfamethoxazole(23.75mcg)	++
+ Trimethoprim(1.25mcg)	
Nomycine(30mcg)	++
Tetracycline(30mcg)	+
Ampicilline(10mcg)	+

* : -++ : high, ++ : moderate, + : low

Table 3. Experimental infection of ducks, chicks and mice with *P. anatispestifer* isolate(89~49)

Species	Age	Route*	Dose (CFU)**	No. of animals	
				inoculated	No. of animals with signs death
Duck	3	I.N	3.0×10^6	5	0
	38	I.N	2.8×10^8	5	0
	19	I.T	4.4×10^8	5	5
	19	I.P	5.6×10^8	5	5
	27	I.P	2.0×10^8	5	5
	30	I.P	1.3×10^4	5	4
Chick	15	I.P	5.6×10^4	5	0
	15	I.P	5.6×10^8	5	5
Mice	360	I.P	1.0×10^7	5	0

* : I.N ; Intranasal, I.P ; Intraperitoneal, I.T ; Intratracheal

** : Colony Forming Unit

형광색을 띄었다. TSB에서 증식성은 TSA에서와 같이 48시간 배양하였을 때 최고에 달하였다. 뇌유래 분리균의 MacConkey agar에서 증식성은 음성이었다.

인공감염후 폐사한 오리에서 원인균의 재분리는 뇌, 심장, 폐에서 자연감염 오리의 뇌에서 분리된 균과 동일한 균을 분리할 수 있었다.

분리균의 생물학적 성상 : Table 1에 나타난 바와 같이 뇌유래 분리균은 운동성을 갖지 않았으며 H_2S 및 gas, indole을 형성하지 않았다. 또한 사용한 당에 대해 분해능을 갖지 않았다. Catalase test, Cytochrome oxidase test, Sodium hippurate hydrolysis test, gelatin액화시험에서는 양성반응을 보였다.

분리균의 항생제 감수성 : Table 2에 나타난 바와 같이 분리균 89~49는 cephalothin과 enrofloxacin, carbenicillin에 대해 가장 감수성이 컸으며 sulfamethoxazole과 neomycin에 대해서는 중간 정도의 감수성을 tetracycline과 ampicilline에 대해서는 약한 감수성을 나타냈다.

인공감염 시험 :

1) **접종경로 및 일령에 따른 임상증상 발현 :** 뇌 유래 분리균으로 행한 인공감염 시험에서는 오리에서 19일령에 기관내와 복강내로 접종한 각각 5수와 27일령과 30일령에 복강으로 접종한 각각 5수가 접종 후 24시간부터 비루, 안루, 의기소침, 심한 식욕저하, tar양 및 백색의 설사, 사경, 진전 등의 임상증상을 보이다 48~72시간 내에 폐사하는 등 자연감염시와 일치하는 소견을 보였다. 비강내로 접종한 3일령과 38일령의 각각 5수에서는 접종량에 관계없이 증상을 보이지 않고 내과하였다.

닭에서는 5.6×10^4 CFU/ml와 5.6×10^8 CFU/ml의 균 부유액을, 0.2ml씩 복강내에 접종한 각각 5수중 5.6×10^8 CFU/ml의 균액을 접종한 5수가 2~3일간 약간의 식욕저하를 보였을 뿐 다른 증상을 보이지 않았다. 흰쥐는 전혀 증상을 나타내지 않고 내과하였다(Table 3).

2) **육안 및 병리조직학적 소견 :** 인공감염 오리의 부검소견 및 조직학적 소견은 기관내와 복강내로 접종한 두 경로에 차이없이 나타났으며 자연감염 오리의 소견과 동일하였다.

고 찰

P. anatispestifer 감염증은 주로 오리의 전염성 질병으로 미국의 Hendrickson Hilbert⁴가 최초 보고한 이래 전세계적으로 발병하고 있으나 한국에서는 현재까지 발생보고가 없다. Hendrickson 등⁴은 7~10주령의 오리에서 본균의 감염증으로 16.3%의 폐사율을 보고하였고, Graham 등²은 8주령의 오리에서, Dougherty 등¹은 4주령 이하의 어린 일령에서도 발생됨을 보고하였다. Leibovitz¹⁶의 조사에 의하면 본 병의 발생은 오염도에 따라 어린 일령의 오리에서도 나타나며 병증이 심한 경우 폐사율이 높아진다고 기술하였다.

본 연구에서 취급한 자연발생예의 농장에서는 육용오리를 계속 1주 간격으로 입식하는 농장으로서 매년 20일령 전후에 최초로 발생하여 낮은 경우 20%에서 심한 경우 80%의 높은 폐사율을 보인 것으로서 외국에서 자연발생예의 경우 어린 일령에서 피해가 크다⁹는 보고와 유사하다고 할 수 있으나 20일령 이전에 본 병의 발생이 없다는 점에서 외국의 예와 다르다.

본 병이 20일령 이전에 발생하지 않는 것은 일령에 대한 감수성이 유전적인 차이점 때문이라고 설명하기는 어렵고 이미 모체가 감염되어 있기 때문에 모체이행항체에 의해서 20일령까지의 어린 일령은 방어가 됐다가 모체이행항체가 소실되는 일령인 20일령에 집중적으로 심하게 감염 받으므로 높은 폐사율을 내는 것으로 생각된다. 닭 질병에서 감보로병을 비롯한 많은 예에서 모체이행항체에 의해 영향을 받는다는 것은 이미 많은 보고가 있다.

본 병의 자연감염예와 인공감염예의 임상증상과 부검 소견인 섬유소성 심낭염, 섬유소성 간포막염, 섬유소성 장막염 등은 선인들의 *P. anatipestifer* 감염증에 대한 보고^{1,5,8,9}와 잘 일치하였다. 단지 본 연구에서는 자연감염예의 경우 심한 요산침착과 콩팥의 중등도의 종대 등은 선인들의 보고에서는 흔한 소견으로 기술되어 있지 않은 점으로 보아 *P. anatipestifer* 이외의 다른 요인 즉, 사육 환경, 영양 또는 다른 미생물과의 복합감염 등이 작용하였기 때문으로 여겨진다.

선인들의 보고⁹에 의하면 오리 인공감염시 접종경로에 의한 증상발현 및 폐사는 정맥내나 발바닥, 복강, 기관내로 접종하였을 때 뚜렷히 이루어지는 것으로 되어 있으며 비강내, 안내 경구, 흡입에 의한 접종시는 증상을 나타내지 않는 것으로 되어 있다.

본 시험에서 행한 오리 인공감염시험 결과 기관내와 복강내로 접종한 오리는 외국의 보고⁹와 마찬가지로 심한 증상과 폐사를 보였으나 비강으로 접종한 경우는 증상발현 없이 내과하였다. Smith 등⁷은 닭에 정맥내나 근육내 접종시 *P. anatipestifer*의 증상발현 및 폐사가 나타났다는 보고를 하였으나 닭에서는 감수성이 없는 것으로 되어 있으며 guinea pig나 mouse에서도 인공감염시 발생하지 않는 것으로 보고⁹되어 있다. 본 연구에서 행한 닭 및 흰쥐의 인공감염 시험에서는 닭에서 약간의 식욕저하를 보였을 뿐 뚜렷한 임상증상이나 발육저하 등을 나타내지 않았고, 흰쥐에서는 전혀 증상을 나타내지 않았던 점은 선인들의 보고⁹와 일치한다.

본 시험에서 분리한 뇌유래 균의 배양 및 생물학적 성상은 당을 분해하지 않는 점, H₂S, gas, indol을 형성하지 않는 점, gelatin을 액화시키고 sodium hippurate를 가수분해 하는 점, catalase와 oxidase를 생산하는 점 등 *P. anatipestifer*의 성상^{3,12,17}과 일치한다.

이상과 같이 자연감염 및 인공감염, 오리의 임상증상, 부검소견 및 병리소견과 분리균의 성상들이 선인들의 보고와 차이를 보이지 않는 것으로 미루어 보아 전남 강진 지역의 육용 오리농장에서 발생한 오리의 폐혈증성 질병은 *P. anatipestifer* 감염증으로 생각되며 폐사율이 높고 빨라, 병원성이 매우 강한 균주에 의한 *P. anatipesti-*

fer 감염증으로 여겨진다.

P. anatipestifer 감염에 대한 예방 및 질병이환시 폐사를 낮추는 방법으로는 비교적 많이 분포하는 균주를 이용, 백신을 제조^{18,19}하여 14일령의 오리에 접종하였을 때 질병발생 및 폐사율을 상당히 낮출 수 있었다는 보고에 비추어 본 분리균으로 백신을 제조하여 사용하면 예방에 좋은 효과를 얻을 수 있을 것으로 사료된다.

결 론

1989년 늦봄 전남 강진지역의 한 육용오리 농장에서 발생한 급성폐혈증성 질병의 원인체 규명 및 분리균에 의한 오리, 닭 및 흰쥐의 감염시험 결과는 다음과 같다.

1. 자연감염 오리의 주 임상증상은 심한 비루, 안루, 식욕절폐, 의기소침, 하리 등의 증상과 진전, 몸의 균형상실 등 신경증상을 보였다.

2. 자연감염 오리의 주 부검소견은 심한 기관염, 섬유소성 심낭염, 간포막염이었고 때로는 요산침착에 의한 수뇨관의 심한 종대, 심한 비강출혈 및 종대, 장염 등의 소견을 보였다.

3. 뇌와 간에서 Gram음성의 간균이 순수분리 되었으며 분리균은 혈액배지와 Tryptic soy agar에서 배양 24 시간에는 1mm 내의 크기의 집락을 형성하였다.

4. 분리균은 MacConkey agar에서 증식하지 않았고 혈액배지에서 용혈성이 인정되지 않았으며 일반적인 탄수화물 분해능이 인정되지 않았다. 그러나 gelatinase, hippuricase, oxidase 반응은 양성이었다.

5. 분리균은 3일령에서 38일령사이의 오리에 복강과 기관으로 인공감염 시켰을 때 자연감염 오리와 동일한 임상증상과 부검소견을 보이면서 접종 후 2~3일내에 폐사하였다. 그러나 비강을 통하여 접종하였을 때는 증상을 보이지 않았으며 닭의 복강에 접종한 경우도 약간의 식욕저하, 의기소침증상 이외에 임상증상을 보이지 않고 내과 하였다. 흰쥐에 접종한 경우는 전혀 임상증상을 보이지 않았다.

6. 분리균은 생물학적 성상과 감염시험결과 *Pasteurella anatipestifer*로 동정되었다.

Legends for figures

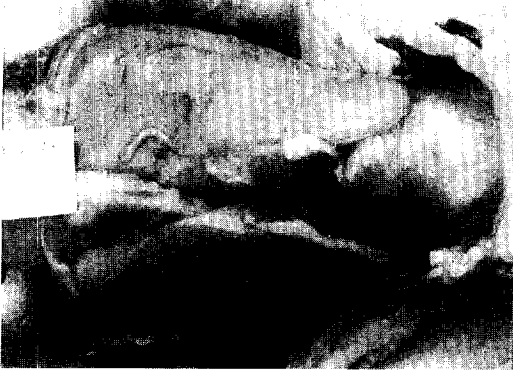



Fig 1. Autopsy findings of a duckling showing fibropericarditis, perihepatitis and serositis.

Fig 2. The heart showing fibropericarditis, heterophil, lymphocytes infiltration in the myocardium. H & E stain. × 100.

Fig 3. Hepatic cells are congested, fatty changed and fibronecrotic inflammation of the hepatic serosa can be seen. H & E stain. $\times 200$.

Fig 4. Meningitis in the brain. H & E stain. $\times 200$.

Fig 5. Interstitial cells are congested and proliferated in the lung. H & E stain. $\times 200$.



참 고 문 헌

1. Dougherty E, Sauders LZ, Parsons EH. The pathology of infectious serositis of ducks. *Am J Path* 1955 ; 31 : 475~480.
2. Graham RG, Brandly CA, Dunlap GL. Studies on duck septicemia. *Cornell Vet* 1938 ; 28 : 18.
3. Helfer DH, Helmboldt Charles F. *Pasteurella anatipestifer* infection in turkeys. *Avian Dis* 1978 ; 21 : 4 : 712~715.
4. Hendrickson JM, Hilbert KF. A new and serious septicemic disease of young ducks with a description of the causitive organism, Pfeifferella anatipestifer. *N.S.Cornell Vet* 1932 ; 22 : 239~252.
5. Pickrell JA. Pathogenic changes associated with experimental *pasteurella anatipestifer* infection in ducklings. *Avian Dis* 1966 ; 10 : 281~283.
6. Rhoades KR, Heddleston KL. Isolation and identification of avian pathogens. 2nd edition. *The Americal Association of Avian Pathologist* 1980 ; 11~15.
7. Smith JM, Frame DD, et al. *Pasteurella anatipestifer* infection in commercial meat type turkey in California. *Avian Dis* 1987 ; 31 : 913~919.
8. Odagiri Y, Morimoto T, Nishikawa H, et al. Two outbreaks of *Pasteurella anatipestifer* in ducklings in Osaka. 鶏病 年譜 1989 ; 25 : 1 : 15~20.
9. Hofstad MS. *Pasteurella anatipestifer* infection. In *Disease of Poultry*, 8th ed. Iowa : *Iowa State Univ Press* 1984 ; 160~164.
10. Bangun A, Johnson JL, Tripathy DN. Taxonomy of *Pasteurella anatipestifer*. 1. DNA base composition and DNA-DNA hybridization analysis. *Avian Dis* 1987 ; 31 : 1 : 43~45.
11. Bangun A, Tripathy DN. Taxonomy of *Pasteurella anatipestifer*. 2. Cellular fatty acid profile by gaschromatography. *Avian Dis* 1983 ; 31 : 1 : 46~51.
12. Glunder G, Hinz KH. Isolation of moraxella anatipestifer from embryonated goose eggs. *Avian Pathol* 1989 ; 18 : 351~355.
13. Jortner BS, Porro R, Leibovitz L. Central nervous system lesions of spontaneous *Pasteurella anatipestifer* infection in ducklings. *Avian Dis* 1969 ; 8 : 27~35.
14. Macfaddin JF. *Biochemical Tests for Identification of Medical Bacteria*. 2nd ed. Baltimore : Williams & Wilkins Co, 1980 ; 1~308.
15. Finegold SM, Baron EJ. Bailey and scott's diagnostic microbiology. 7th ed. St. Louis : *The CV Mosby Co* 1986 ; 106~125.
16. Leibovitz L. A survey of the so called "anatipestifer syndrome". *Avian Dis* 1972 ; 16 : 836~851.
17. Brogden KA, Rhoades KR, Rimler RB. Serological type and physiologic characteristics of 46 avian *Pasteurella anatipestifer* cultures. *Avian Dis* 1983 ; 26 : 4 : 891~896.
18. Layton HW, Sandhu TS. Protection of ducklings with a browth grown *Pasteurella anatipestifer* bacterin. *Avian Dis* 1984 ; 283 : 718~726.
19. Sandhu TS, Layton HW. Laboratory and field trials with formalin inactivated *E coli*(078)-*Pasteurella anatipestifer* bacterin in white pekin ducks. *Avian Dis* 1984 ; 29 : 1 : 128~135.
20. Timms LM, Marshall RN. Laboratory assessment of protection given by experimental *Pasteurella anatipestifer* vaccine. *Br Vet J* 1989 ; 145 : 463~473.